Hayvanlarda Görülen Bakteriyel Hastalıklar

Selahattin ŞEN

Uzman Veteriner Hekim

Etlik Merkez Veteriner Kontrol ve Araştırma Enstitüsü Müdürlüğü

TÜBERKÜLOZ

- Hastalığın başta sığır (*Mycobacterium bovis*),kanatlı (*M.avium*),ve insanlarda (*M.tuberculosis*)olmak üzere 3 tipi vardır.
- Bunlar içersinde *M.bovis* sığırlar için en patojen tür olup,hayvan larda görülen tuberkülozun esas nedenidir.
- *M.bovis;*kısa, ince, çubuk formunda2.5 mikron uzunluğunda ve yaklaşık 0.3 mikron eninde bir bakteridir.
- Etken aside dirinçli olup,kuvvetli asitlerle dekolarize olmadığın dan dolayı, boyamada genelde sıcak karbol fuksin kullanılır.
- Etkenler dezenfektanlara karşı dirençli olmasına karşın,ısıya duyarlı olup,85 cantigratta hemen,63-65 cantigratta 30 dakika içinde inaktive olur.
- Basiller -10 derecede dondurulmuş karkaslarda 2 yılın üzerinde canlı kalabilirler.

BULAŞMA YOLLARI

- **Solunum Yoluyla : Kasaplık sığırlarda tüberküloz infeksiyonla rının % 90-95'i bu yolla oluşur.**
- **Sindirim Sistemi Yoluyla: Domuz ve danalarda enfeksiyon genel de bu yolla bulaşır.**
- **Deri yoluyla : Özellikle mezbahalarda çalışanlarda görülür.**
- **Konjenital Yolla : Etkenlerin göbek venası yolu ile yavruyu enfekte etmesi sonucu oluşur.**

HASTALIĞIN SEYRİ

- Organizmanın göstermiş olduğu duyarlılık ve dirençliliğe bağlı olarak farklı şekilde seyreder.
- Etkenlerin çoğalmasına karşı organizmanın göstermiş olduğu reaksiyonlar ve fagositik hücrelerin proliferesyonuna bağlı olarak tüberkeller oluşur.
- Tüberkellerin büyüklüğü, dokularda oluşan hasara ve lezyonların birleşmesine bağlıdır.

I-İLK ENFEKSİYON PERİYODU

- A) Primer Kompleks : Tüberküloz etkenlerinin organizmaya ilk giriş yerindeki organ veya lenf yumrularında lezyon oluşturması
- B) Primer kompleks oluşumundan sonra ortaya çıkan genaralizas yon (erken generalizasyon) durumudur ki; bu da generalizasyo nun oluşum durumuna bağlı olarak iki şekilde oluşur.

1- Akut genaralizasyon (akut hematojen milier tüberküloz)

2-Kronik generalizasyon

PRİMER KOMPLEKS

586

586 **Primary complex (tuberculosis) – lung: cattle** A small caseous tubercle at the base of the diaphragmatic lobe. The mediastinal lymph node showed calcified caseous lesions. G: mediastinal lymph node.

Differential diagnosis: Actinobacillosis; Non-specific abscess.

Decision: Approval with elimination of the lungs, heart and respective lymph nodes.

ERKEN DÖNEM TÜBERKÜLOZU

599

599 Pearl disease (tuberculosis) – viscera: cattle Productive tuberculous lesions, typically known as 'pearl disease', affecting the visceral pleura, the abdominal surface of the diaphragm and the liver capsule.

Decision: Total condemnation.

ERKEN DÖNEM DALAKTA TÜBERKÜLOZİS

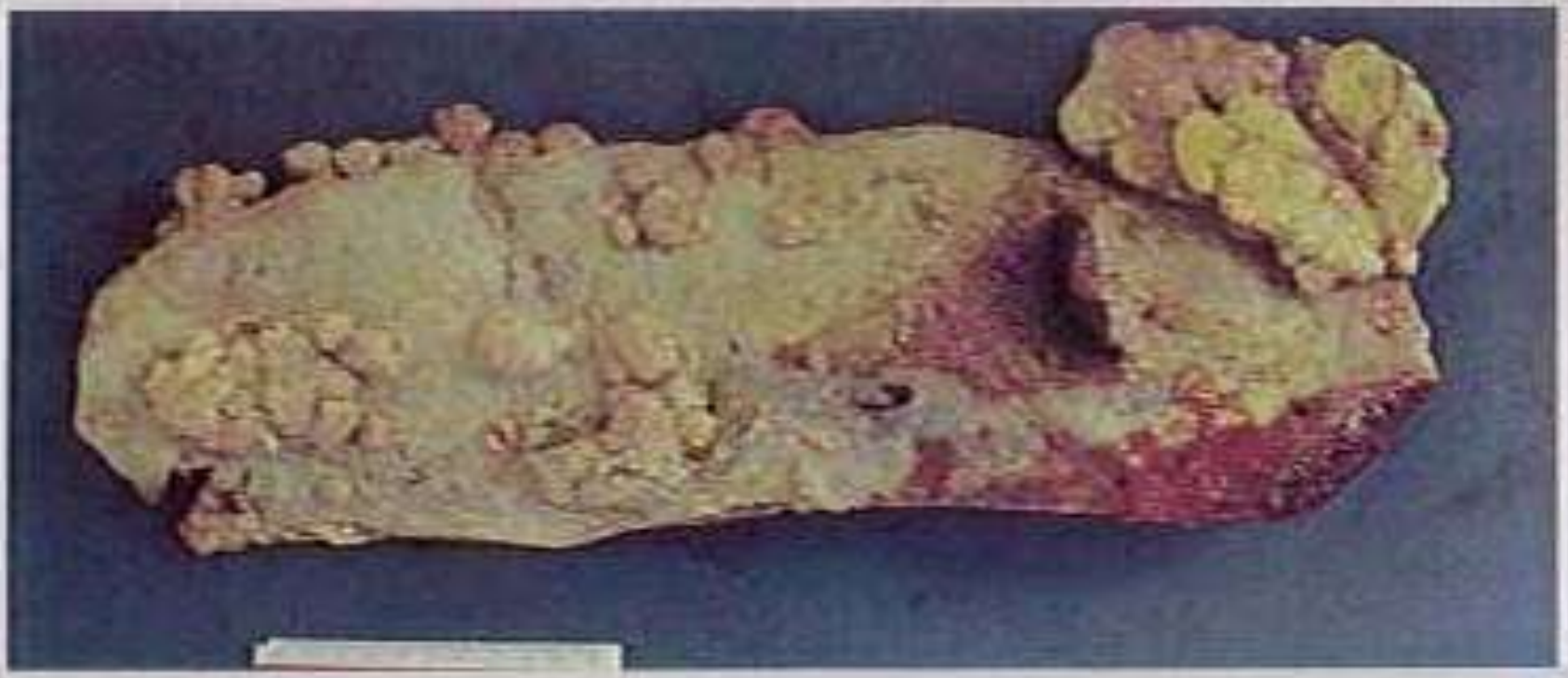

509

509 **Pearl disease (tuberculosis) – spleen: cattle** A series of pinkish cauliflower-like nodules under the capsule of the spleen. Incision revealed nodules of caseous necrosis. No lesions were noticed inside the organ. The pleura and lungs presented similar lesions.

Differential diagnosis: Actinobacillosis; Non-specific granulomas; Metastasis of neoplasia.

Decision: Total condemnation.

DALAKTA TÜBERKÜLOZİS

508

508 **Tuberculosis – spleen: cattle** Some of the small raised and pale areas which could be seen under the capsule were surrounded by a congestive halo. Incision revealed yellow necrotic nodules with central calcification.

Differential diagnosis: Actinobacillosis; Multiple abscesses.

Decision: Total condemnation.

AKCİĞERDE TÜBERKÜLOZİS

571

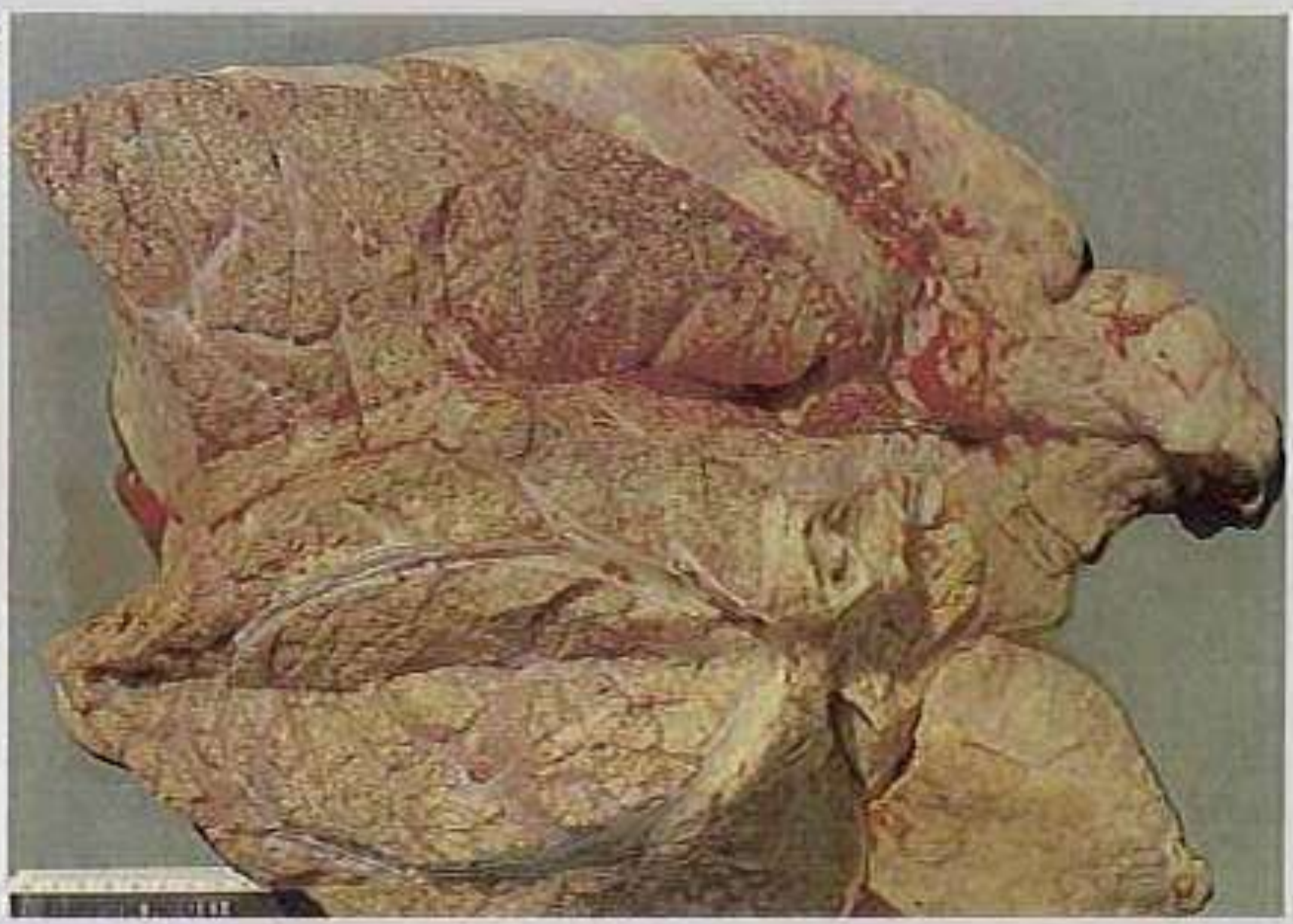

DALAK KAPSULÜNDE TÜBERKÜLOZ

507

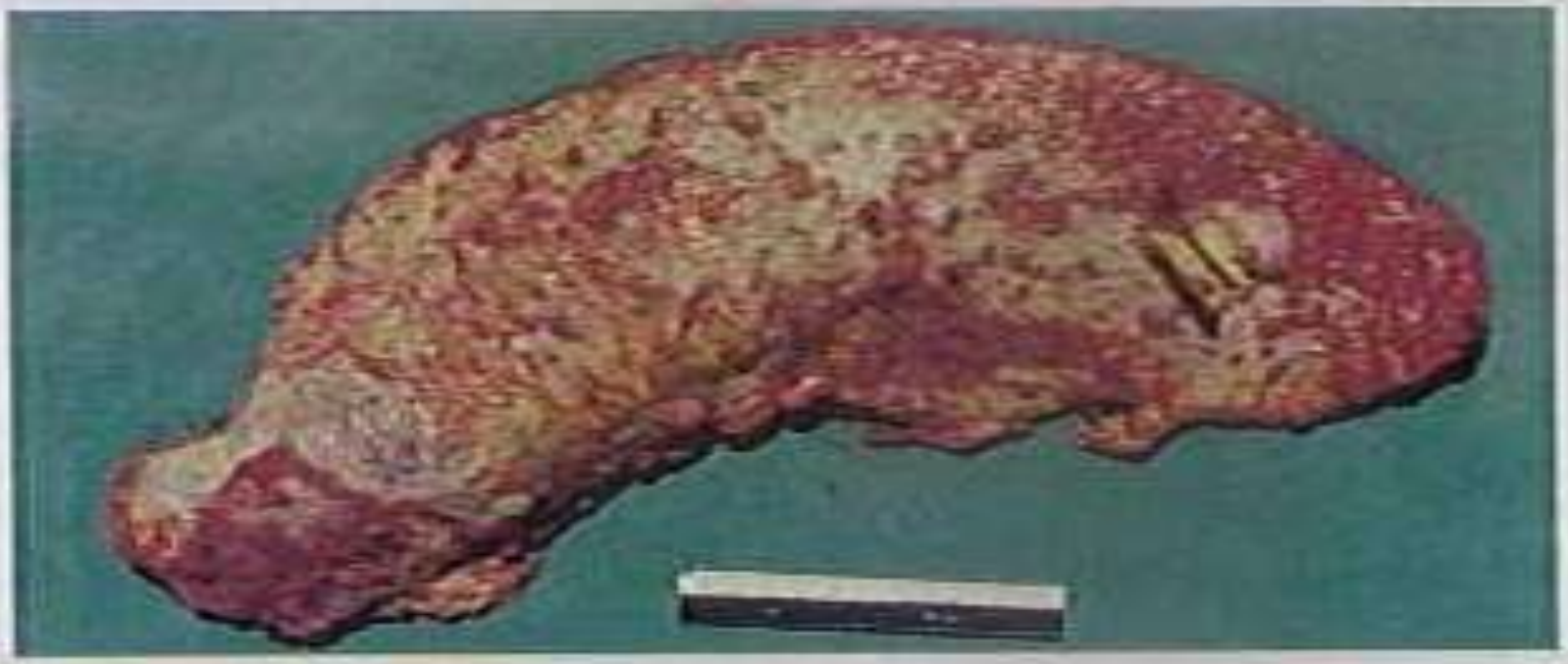

507 Tuberculosis – spleen (capsule): cattle Specific inflammatory disease affecting the serosa of the spleen. Small pink or dark-red nodules could be noticed. Incision of one of them showed abundant caseous matter. The carcase and viscera presented identical lesions due to generalization.

Differential diagnosis: Actinobacillosis; Non-specific splenitis; Neoplasia.

Decision: Total condemnation.

TÜBERKÜLOZDA ERKEN DÖNEM

636 **Pearl disease, tuberculosis – pleura: cattle** Most of the parietal pleura, particularly in the sternal region, was invaded by multiple nodules, some the size of a pea and others more voluminous, pinkish and assuming in some areas a cauliflower-like appearance.

Differential diagnosis: Actinobacillosis; Metastasis of neoplasia.

Decision: Total condemnation.

637 **Cysticercosis (*Cysticercus tenuicollis*) – pleura: sheep** Several pediculated vesicles adhere to the visceral pleura of a sheep. They had a clear content and transparent wall, through which a white granule, corresponding to an invaginated scolex, could be seen. The heart's hydropic fat reveals the animal's poor condition.

Differential diagnosis: Mesothelioma (with cystic degeneration).

Decision: Total condemnation, due to the heavy parasitic infection and the general poor condition.

636

637

II-REİNFEKSİYON PERİYODU

- **A) Kronik organ tüberkülozu**
- **B) Reinfeksiyon periyodunda generalizasyon**

  1-Tipik akut milier tüberküloz

  2-Akut ve çevresine yayılan genaralize tüberküloz
- **Tüberküloz etkenleri hayvan organizmasına ilk kez girdiği zaman girdiği organ ve lenf yumrularında lezyonların oluşumuna neden olur ki, buna *primer kompleks* adı verilir.**
- **Primer kompleks hayat boyunca kaldığı gibi (Kronik akciğer tüberkülozu),organizmanın etkene karşı direnç göstermemesi sonucu,etkenler çoğalarak yada direk kan yolu ile veya lenf damarları yoluyla yayılarak *erken generalizasyona* neden olur.**
- **Erken generalizasyona bağlı olarak organ ve lenf yumrularında milier tüberküller oluşur ki; bu durum *Akut milier tüberkülozis* olarak isimlendirilir,genelde etken kan ve kaslarda bulunur.**

AKCİĞERDA AKUT MİLİER TÜBERKÜLOZ

589

589 **Acute miliary tuberculosis – lung: cattle** Greyish tubercles could be seen disseminated in the lung, at the same stage of evolution both in the parenchyma and the interstitial tissue.

Decision: Total condemnation.

AKCİĞERDE AKUT MİLİER TÜBERKÜLOZİS

587

587 Acute miliary tuberculosis – lung: cattle The lungs did not collapse after the opening of the thoracic cavity, due to an emphysema affecting some lobules and interstitial tissue. The aspect of the organ was heterogeneous with lighter emphysema areas and other resembling muscle. Here and there small yellow tubercles could be seen, particularly in the interstitial tissue.

Differential diagnosis: Vesicular emphysema; Metastasis of neoplasia; Actinobacillosis.

Decision: Total condemnation.

AKCİĞERDE AKUT MİLİER TÜBERKÜLOZ

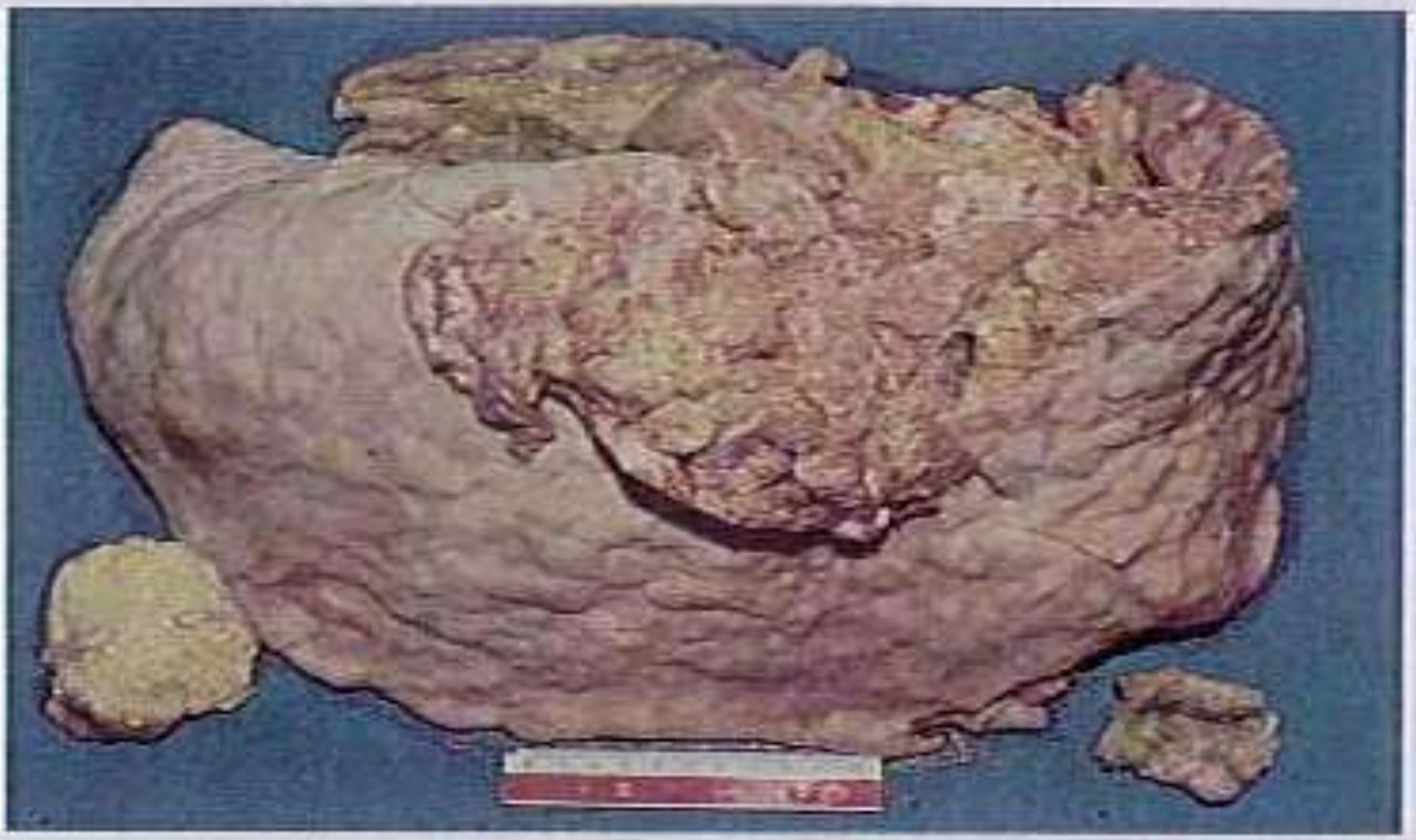

588

588 Acute miliary tuberculosis – lung: cattle Section of the lung presented in 587 showing a large number of small caseous tubercles.

AKCİĞERDE AKUT GEÇ GENERALİZASYON

591

591 Tuberculosis (acute late generalization) – breakdown of body resistance – lung: cattle In the diaphragmatic lobe there are numerous nodules of various sizes and sharp limits, surrounded by a fibrous capsule. They consisted of a shiny tissue, with some caseous areas and subsequent calcification. The mediastinal lymph nodes were hypertrophic due to extensive calcified caseous lesions assuming aspects of breakdown of body resistance.

Differential diagnosis: Actinobacillosis.

Decision: Total condemnation.

AKCİĞERDE AKUT GEÇ GENERALİZASYON

597

597 Tuberculosis (acute late generalization) – breakdown forms – lung: cattle The parenchyma showed some calcified caseous lesions surrounded by small tubercles, isolated or in small groups. The lymph nodes presented old calcified lesions together with well-defined small tubercles corresponding to the lesions found in the lungs.

Decision: Total condemnation.

AKCİĞERDE AKUT MİLİER TÜBERKÜLOZ

590

590 **Acute miliary tuberculosis – lung: cattle** The incision of the lungs revealed a multitude of small calcified caseous nodules in the parenchyma and in the interstitial tissue, which was distended due to excessive accumulation of air.

Decision: Total condemnation.

MEZENTERİAL VE İNTESTİNAL LENF YUMRULARINDA PRİMER KOMPLEKS

217

217 Tuberculosis (primary complex) – intestine and mesenteric lymph node: cattle Nodules of calcified caseous tuberculosis were identified underneath the intestinal serosa. The corresponding mesenteric lymph node was equally involved. The lesions in the lymph node justified its hypertrophy and the fluid it contained.

Differential diagnosis: Neoplasia.

Decision: Approval with elimination of the intestine.

- Primer kompleksten diğer bir gelişme şekli de kronik organ tüber külozu formu olup,genelde erişkin sığırlarda görülür.
- İnfeksiyonun bu formunda primer odaktan lezyonlar lenfatik, bronşiyoller veya safra kanalı yoluyla organa yayılır ve sonuçta kazeöz tüberküloz oluşur
- Bu formda genelde lezyonlu bölgelerde kaviteler ve eksudatlar oluşur.Teorik olarak infeksiyonun bu şeklinde kan yoluyla bir genarali zasyon oluşmadığından, dalak, böbrek, kemik ve beyin zarlarında lezyonlar görülmez
- Kronik organ tüberkülozunun gelişmesi sırasında,hayvanda vücut direncinin azalmasına neden olan çeşitli faktörlerin (yorgun luk, paraziter hastalıklar,yetersiz beslenme v.b.)etkisine bağlı olarak, primer odakta etkenler çoğalıp dokulara yayılırlar.Bu form geç generalizasyon olarak isimlendirilir.
- Geç generalizasyonda oluşan lezyonların karakteri nodüler şekil den ziyade,eksudatif özelliktedir.Dalak,böbrek,akciğer,karaciğer gibi organlarda çok sayıda milier tüberküller bulunur

ATTA LENF YUMRUSUNDA TÜBERKÜLOZ

464

464 Tuberculosis – hepatic and mediastinal lymph nodes: horse Calcified caseous tubercles throughout the lymph nodes. No lesions were found in other organs and tissues.

Decision: Total condemnation.

AKCİĞERDE ASİNER TÜBERKÜLOZ

593

593 Acinar tuberculosis – lung: cattle The cranial part of the diaphragmatic lobe and most of the cranial lobe presented lesions of caseous tuberculosis involving a respiratory bronchioli and the adjacent alveoli. The lesions had in consequence the typical clover-like shape. The lymph nodes presented lesions at the same stage of evolution: breakdown of body resistance.

Decision: Total condemnation.

AKCİĞERDE ASİNER TÜBERKÜLOZ

594

594 Acinar tuberculosis – lung: cattle
Macrophotograph of an area of the lung in 593 showing the typical clover-like lesions.

AKCİĞERDE KAZEÖZ KALSİFİYE TÜBERKÜLOZ

595

595 **Caseous calcified tuberculosis – lung: cattle** A caseous calcified lesion was identified in the lung. The mediastinal and bronchial lymph nodes were hypertrophic and showed lesions at the same stage of evolution. Simultaneously identical lesions were found in the intestine and in the mesenteric lymph nodes.

Differential diagnosis: Actinobacillosis.

Decision: Total condemnation.
Note: It is possible that the lesions of the intestine and mesenteric lymph nodes were a consequence of the deglutition of infected material coming from the lungs.

KRONİK TÜBERKÜLOZDA KAVERN OLUŞUMU

596 Cavern (chronic tuberculosis) – lung: cattle In the dorsal margin of the diaphragmatic lobe there is a discrete swelling. Incision showed it was a bronchiectasic cavern, containing mucocaseous matter. The walls of the cavern were congested and smooth with some small tubercles.

Differential diagnosis: Non-tuberculous bronchiectasia.

Decision: Total condemnation.

596

ERKEN GENERALİZASYON TÜBERKÜLOZU

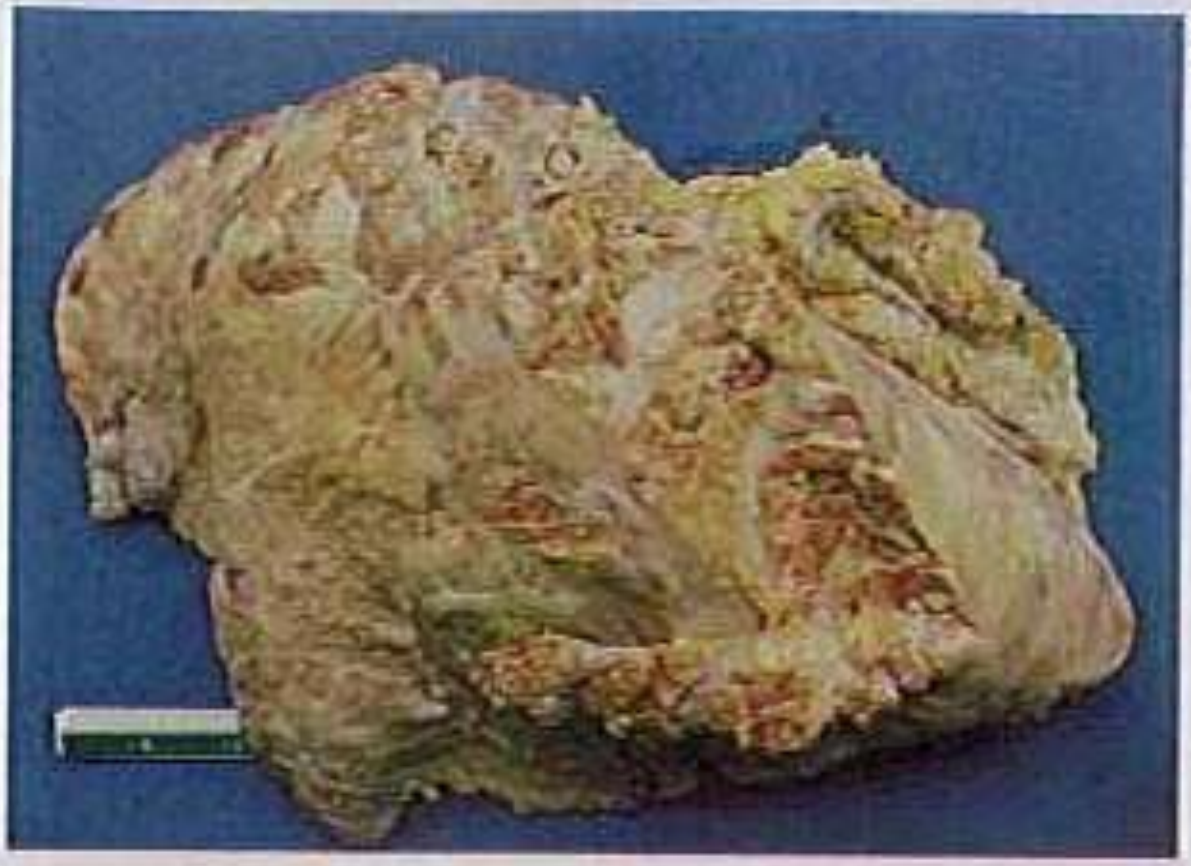

592

592 Tuberculosis (slow generalization) – lung: cattle Tubercles in different stages of evolution. Side by side with caseous and calcified caseous tubercles were small miliary tubercles and grey tubercles. The lymph nodes of the lung presented lesions all at the same stage of evolution (calcified caseous tubercles).

Differential diagnosis: Actinobacillosis.

Decision: Total condemnation.

AYIRICI TEŞHİS

Bazı bakteriyel (aktinomikoz,aktinobasilloz,*C.piyogenes inf*.,çeşitli apseler) ve paraziter (Kist hydatid,*Fasciola hepatica,*askaridiozis) hastalıklar da, tüberkülozun gelişiminde gözlenen benzer lezyon ların oluşumuna neden olmakla beraber, tüberkülozda oluşan lezyon ların özellikleri aşağıda belirtildiği şekilde olup,diğer hastalıklardan ayrılır:

- **Lezyonların rengi genelde sarımtraktır.Elle yoklandığında,ele ufak taneler halinde kireç parçacıkları gelir.**
- **Lezyonlu bölgeye bıçakla sürüldüğünde lezyonların bıçağın yüzü ne çamur tarzında yapıştığı ve hafif su altında uzaklaşmadığı görülür.**

AYIRICI TEŞHİS

- Lezyon çevresinde parazitte olduğu gibi bir kapsül değil, kalınlaş mış bağ dokusu mevcuttur.
- Kazeifikasyon çevreden merkeze doğru gelişir.
- Akut olaylarda,lenf yumrusunun içerisine doğru radier tarzda ve sarı renkte bir yayılma sözkonusu olup, henüz kazeifikasyon yoktur.

BRONŞİYAL LENF YUMRUSUNDA TÜBERKÜLOZ

447

447 Tuberculosis – bronchial lymph node: cattle
Lesions of reticulated caseation, corresponding to a primary complex.

Decision: Insufficient evidence to reach a decision.

LENF YUMRUSUNDA TÜBERKÜLOZ

448

448 Tuberculosis – mediastinal and bronchial lymph node: cattle Calcified caseous tuberculosis. Reticulated caseation. A careful search for lesions in other organs or tissues was negative.

Decision: Approval, with elimination of the heart and lungs.

KAZEÖZ TÜBERKÜLOZ

449

449 Caseous tuberculosis – retropharyngeal lymph nodes: cattle Caseous tuberculosis with haemorrhagic foci and softening of the caseum.

Differential diagnosis: Purulent lymphadenitis.

Decision: Total condemnation.

MEDİASTİNAL LENF YUMRUSUNDA TÜBERKÜLOZ

451 Tuberculosis – mediastinal lymph node: cattle The lymph node was severely congested and presented large nodules of calcified caseous tuberculosis.

Decision: Insufficient material to reach a decision.

451

RETROPHARYNGEAL LENF YUMRUSUNDA TÜBERKÜLOZ

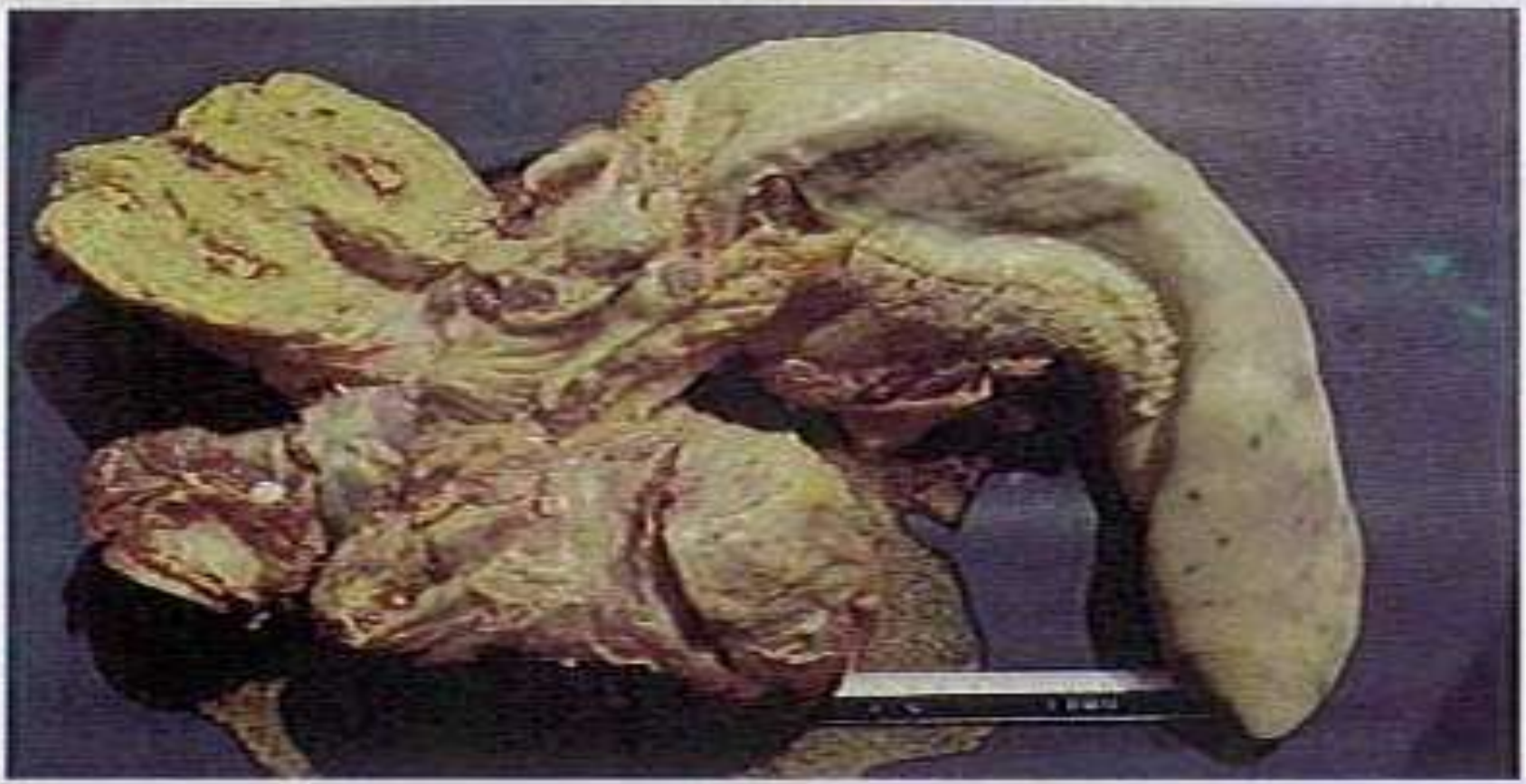

450

450 Tuberculosis – retropharyngeal lymph nodes: cattle The lymph nodes were enlarged and the parenchyma of one was totally replaced by caseous matter with calcified areas, which explains the stasis of the lymph. The other lymph node showed lesions corresponding to a breakdown of body resistance.

Differential diagnosis: Purulent lymphadenitis; Cysts.

Decision: Total condemnation.

MEDİASTİNAL LENF YUMRUSUNDA TÜBERKÜLOZ

452

452 Tuberculosis – mediastinal lymph node: cattle
Multiple calcified caseous nodules present in this enlarged and congested lymph node of lardaceous appearance.

Decision: Insufficient material to reach a decision.

BEL BÖLGESİ LENF YUMRUSUNDA TÜBERKÜLOZ

453

453 Tuberculosis – lumbar lymph node: cattle The calcified caseous nodules were arranged within the lymph node in agglomerates with more or less well-defined limits.

Decision: Insufficient material to reach a decision.

KARACİĞER LENF YUMRUSUNDA TÜBERKÜLOZ

455

455 Tuberculosis – hepatic lymph node: cattle
Nodules of calcified caseous tuberculosis surrounded by a congestive haemorrhagic reaction.

Decision: Insufficient elements to apply a correct decision.

BEL VE BÖBREK BÖLGESİ LENF YUMRULARINDA TÜBERKÜLOZ

454

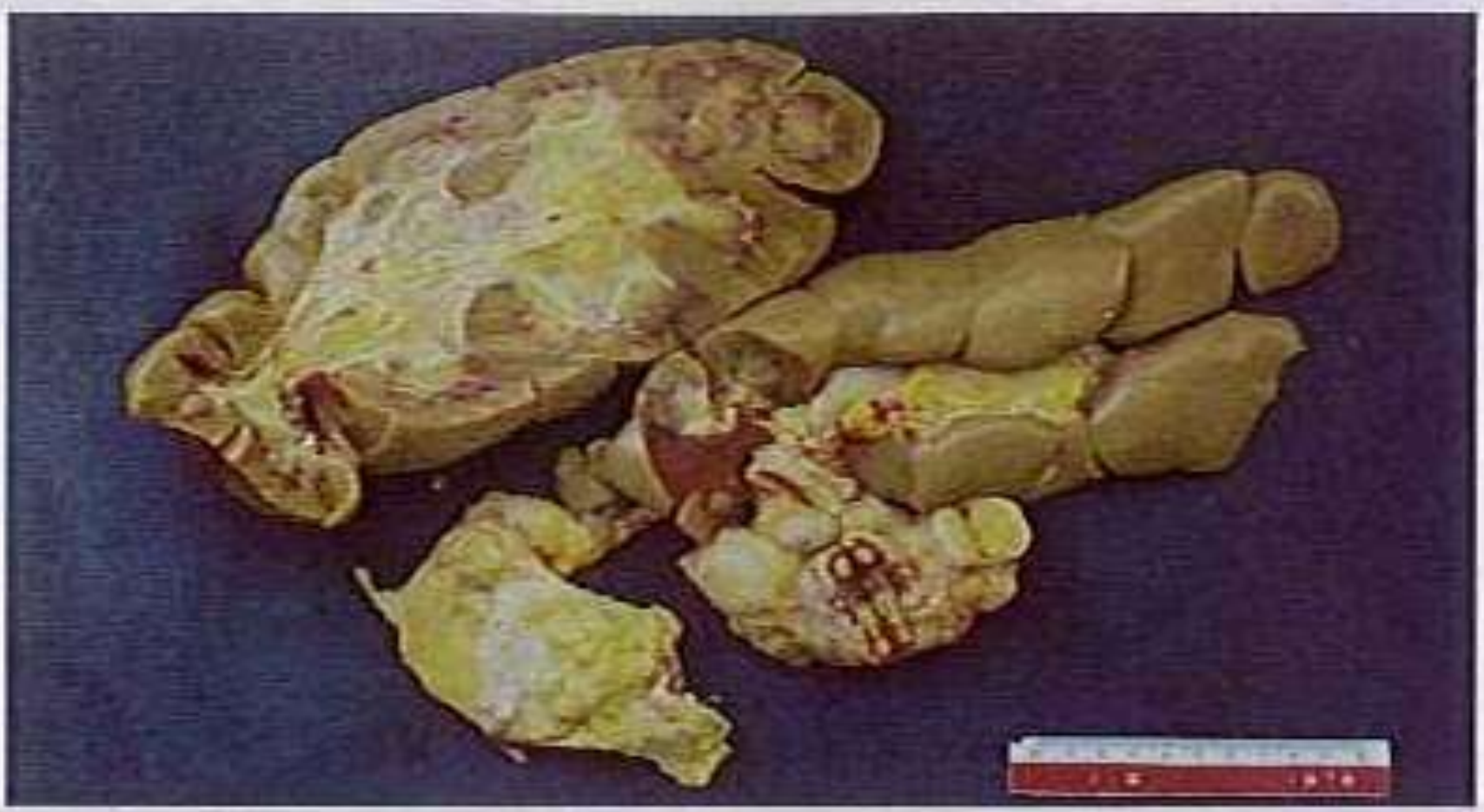

454 Tuberculosis – lumbar and renal lymph nodes: cattle
Caseous tuberculosis with softening of the caseum in one of the lymph nodes, together with breakdown lesions.

Decision: Total condemnation.

MESENTERİK LENF YUMRUSUNDA TÜBERKÜLOZİS

456

456 Tuberculosis (breakdown of body resistance) – mesenteric lymph node: cattle Calcified caseous nodules, of different ages and showing haemorrhagic foci, surrounded by fibrous tissue. The lymph node had a bosselated appearance due to the localization of the nodules in the cortex.

Decision: Total condemnation.

MESENTERİK LENF YUMRUSUNDA TÜBERKÜLOZİS

457 Tuberculosis – mesenteric lymph nodes: cattle Calcified caseous lesions. The cut surface of the lymph node on the left showed stellate caseation.

Decision: Insufficient material to reach a decision.

BRONŞİYEL LENF YUMRUSUNDA TÜBERKÜLOZ

459 Caseous tuberculosis (breakdown form) – bronchial lymph node: cattle The centre of the organ showed numerous small tubercles, indicating the presence of microorganisms in the circulatory system.

Decision: Total condemnation.

459

PANKREAS VE DUODENUM LENF YUMRULARINDA TÜBERKÜLOZ

458 Tuberculosis – pancreaticoduodenal lymph nodes: cattle The pancreaticoduodenal lymph nodes were affected by calcified caseous tuberculosis, although no tuberculous lesions were found in the pancreas. The tuberculous lesion could have been located in the duodenum; confirmation was not possible.

Decision: Approval, if no other lesions are found, with elimination of the pancreas and the intestine.

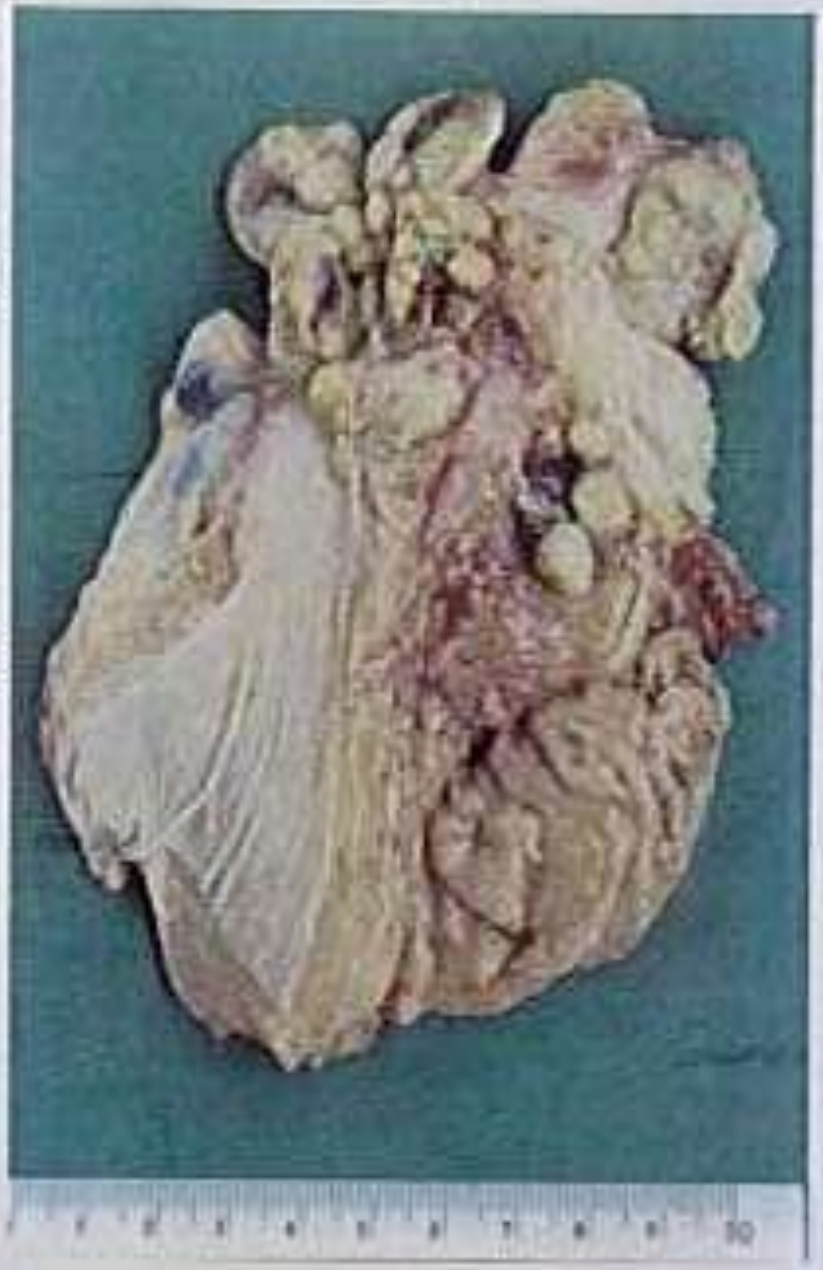

458

MEDİASTİNAL LENF YUMRUSUNDA TÜBERKÜLOZ

460

460 Tuberculosis – mediastinal lymph node: cattle
The nodules of calcified caseous tuberculosis, which were surrounded by fibrous tissue, caused partial retraction of the parenchyma and the irregularly bosselated surface of the organ.

Decision: Insufficient elements to reach a decision.

STERNAL LENF YUMRUSUNDA TÜBERKÜLOZ

461

461 Tuberculosis – anterior sternal lymph node: cattle The lymph node was enlarged. The lymphoid tissue showed areas of yellow caseous necrosis, slightly prominent due to the compression of the surrounding fibrous tissue. No lesions were found in other organs and tissues drained by the lymph node.

Differential diagnosis: Actinobacillosis; Neoplasia.

Decision: Approval with elimination of the affected lymph node.

366

367

368

366 Granulomatous serositis (tuberculosis) – pericardium: cattle Large areas of newly formed inflammatory tissue can be seen over the pericardium. Caseation is not usually present, but whenever it occurs, shows up as fine streaks. These are the changes characteristic of the chronic tuberculosis of the heart. The lymph nodes were affected.

Differential diagnosis: Chronic non-specific pericarditis; Neoplasia.

Decision: Total condemnation.

367 Diffuse caseating serositis (tuberculosis) – pericardium: cattle The lesions of diffuse caseating serositis are typical of the breakdown of body resistance, the visceral serosa being affected by a specific exudative inflammation.

Decision: Total condemnation.

368 Granulomatous serositis (tuberculosis) – pericardium: cattle The profile of the heart was modified due to diffuse thickening of the pericardium. The heart was yellowish-white with small, prominent, hard, yellow nodules of caseous necrosis, complicated with calcification.

Differential diagnosis: Non-specific pericarditis.

Decision: Total condemnation.

MİKROSKOBİK BAKIDA LANGHANS HÜCRELERİ

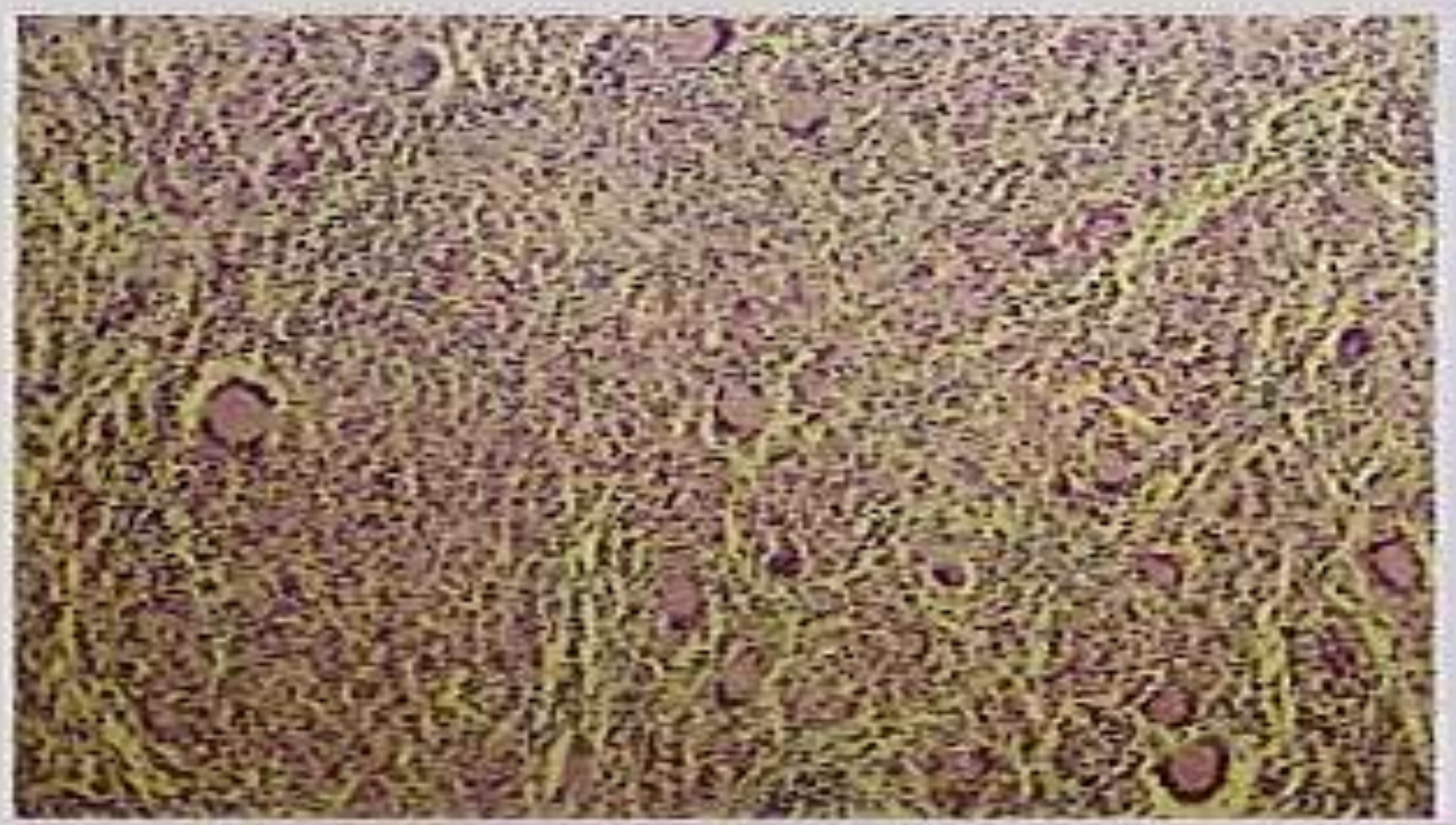

463 **Tuberculosis – lymph node: cattle** Microscopic examination of 462 revealed many epithelioid cells, Langhans' cells and lymphocytes. H. & E.

LENF YUMRUSUNDA KAZEÖZ KALSİFİYE TÜBERKÜLOZ

462 Nodules of caseous calcified tuberculosis – retropharyngeal lymph node: cattle Several prominent nodules are surrounded by a congestive halo. Their centres were depressed showing calcified caseum. This type of tuberculous lesion, confirmed by histopathological examination, is not typical. No lesions were found in other organs and tissues.

Decision: Approval with elimination of the head and tongue.



462

ERKEN GENERALİZASYON KARACİĞER TÜBERKÜLOZU

268

268 Tuberculosis (slow generalisation) – liver: cattle
Large numbers of caseocalcified nodules of identical size suggest a sudden haematogeneity. The lymph nodes of the hilum showed identical caseocalcified nodules, apparently at the same stage of evolution. The lungs and pleura were also affected in the same way.

Differential diagnosis: Pyogenic abscesses; Necrobacillosis; Metastasis of neoplasia; Actinobacillosis.

Decision: Total condemnation.

BAĞIRSAKTA ÜLSERATİF TÜBERKÜLOZ

219

219 Ulcerative tuberculosis – intestine: cattle Numerous congestive ulcers, occasionally containing small grey tubercules, are present in the mucosa. Extensive calcified caseous lesions were found in the mesenteric lymph nodes, and similar lesions were identified in the lungs, pleura and peritoneum.

BAĞIRSAKTA KALSİFİYE KAZEÖZ TÜBERKÜLOZ

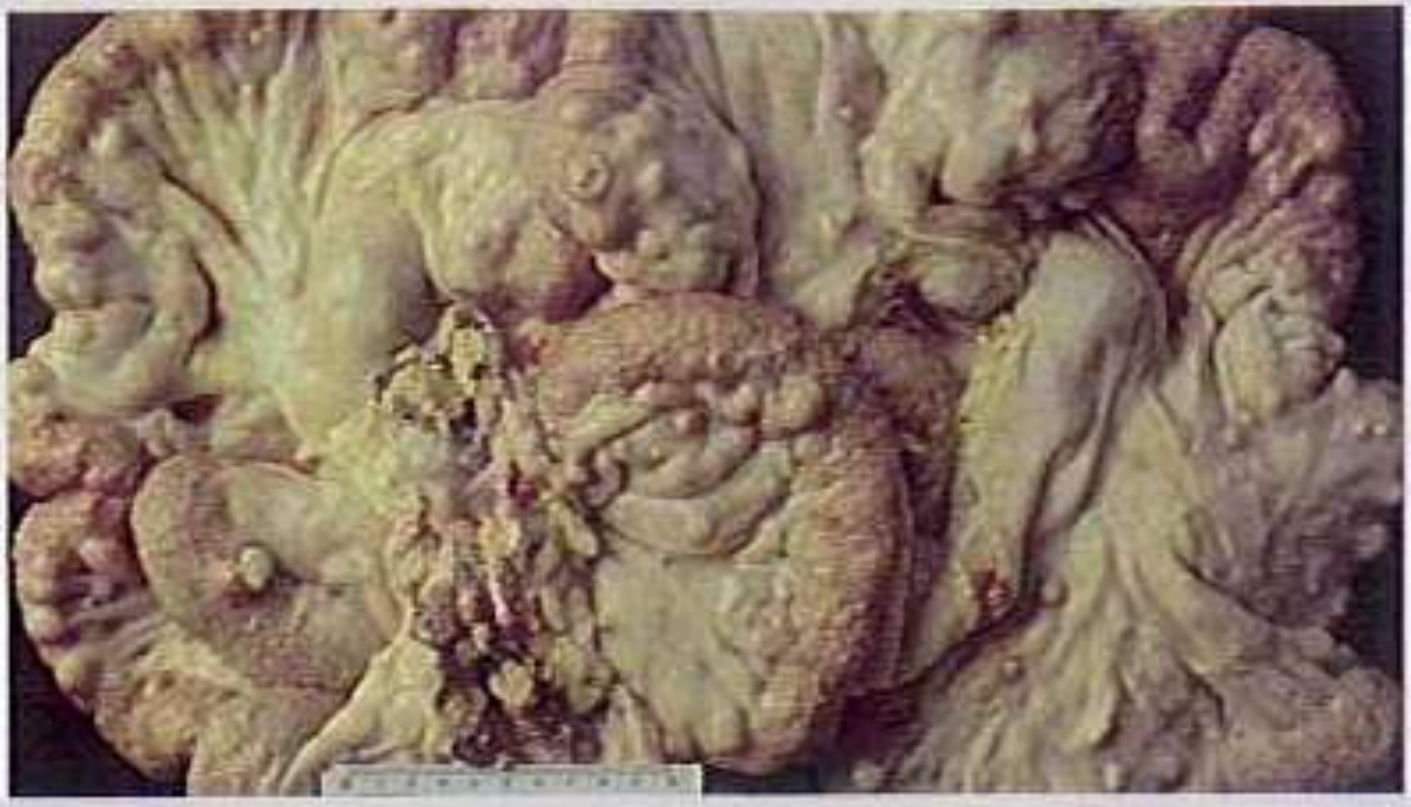

218

218 Calcified caseous tuberculosis – intestine: cattle Numerous prominent nodules were observed underneath the intestinal serosa. Identical structures containing necrotic yellow matter were found in the mesentery. The incision of the mesenteric lymph nodes revealed calcified caseous lesions. Some intestinal fibrinous peritonitis was clearly visible.

Differential diagnosis: Non-specific granulomas; Parasitic granulomas.

Decision: Total condemnation due to softening of the caseum.

PARATÜBERKÜLOZ

- **Başta sığır olmak üzere ruminantlarda görülen diyare ve kaşeksi ile karakterize bir hastalıktır.**
- **Etken *Mycobacterium paratuberculosis* olup,Gram pozitif,0.3-2.0 mikron uzunluğunda ve 0.3-0.5 mikron genişliğinde aside dirençli bir bakteridir.**
- **Etken insanlar için patojen değildir.**
- **Hastalık genelde 2-6 yaş arasındaki sığırlarla görülmekle beraber, 12-18 aylık hayvanlarda da gözlendiği bildirilmiştir.**

ANTEMORTEM MUAYENE BULGULARI

- En önemli bulgu uzun süreli diyare olup,bu durum bazen düzel mesine karşın,tekrar başlar.
- Dışkı sulu köpüklü ve pis kokuludur.
- Diyareye bağlı olarak hayvanlar kaşektik görünüştedir.
- Buna ilaveten kıllar donuk,gözler orbita çukuru içine çekilmiş durumdadır.
- Bazı olaylarda çene altında ödemler görülür.

POST-MORTEM MUAYENE BULGULARI

- Karkasda genelde kaşeksi bulguları olmakla beraber hastalığa özgü semptomlar bağırsaklarda görülür.
- Başta ileum olmak üzere, duodenum, sekum, kolon ve rektumdaki bozukluklar dikkati çeker.
- Bağırsağın muköz membranları 4-5 misli kalınlaşmış olup,enine ve boyuna düzensiz kıvrımlar gösterir.
- Bu kıvrımlar beyin dokusunu andırır ve üzerinde hemorajiler görülür.
- Kaşeksinin ileri dönemlerinde patolojik yağ infiltrasyonları oluşabilir.
- Mezenterial lenf yumruları da büyümüş olup,kesildiğinde ödemli olduğu görülür. Ancak tüberkülozda olduğu gibi hiçbir zaman kazeifikasyon bulunmaz.

KOYUNLARDA PARATÜBERKÜLOZ

- Daha akut formda ve genelde diğer bağırsak paraziter infeksiyonları ile birlikte seyreder.
- Bağırsak mukozasında kıvrımlar görülmemesine karşın, ileum kalınlaşmış olup,mezenterial lenf yumrularında peynirlenme ve kireçlenme vardır.

PSEUDOTÜBERKÜLOZ

- **Koyunlarda bazen sporadik,bazende enzootik şekilde görülen ve kronik seyreden bakteriyel bir hastalıktır.**
- **Etken Gram pozitif,hareketsiz ve sporsuz bir mikroorganizma olan *Corynebacterium pseudotuberculosis* (ovis)'tir.**
- **Hastalık genelde lenf yumrularında ve akciğerlerde apseli,kazeifiye lezyonların oluşumu ile karakterizedir.**
- **Hastalığın yayılışı solunum ve sindirim yolu ile olup,genelde koyunların kırkılması,kuyruk kesme ve kastrasyon işlemlerini takiben özellikle deride oluşan yaralara bağlı olarak ortaya çıkmaktadır.**

ANTE-MORTEM MUAYENE BULGULARI

- Özellikle boyun,prescapular,superfisial,popliteal lenf yumruları nın büyümüş,ağrılı ve yumuşak olduğu gözlenir.
- Kronik pneumoni tablosu görülür.
- Olayların bazılarında memelerin şişkin olduğu dikkati çeker.
- Palpasyonda apseli kazeöz şişkinlikler kolaylıkla dikkati çeker.
- Hastalığın son dönemlerinde anemi tablosu ile beraber göğüs ve karın altında şişkinlikler oluşur.

POST-MORTEM MUAYENE BULGULARI

- Genelde akciğerde ve lenf yumrularında lezyonlar şekillenir.
- Bir bölümü normal bir şekilde olan akciğer dokusunda çeşitli büyüklükte gri ve yeşilimsi gri,kısmen kazeifiye veya çimento harcı manzarasında derenler ile nodüller oluşur.
- Bununla birlikte adheziv pleuritis tablosu ile bronşiyal lenf yumrularında yangı tablosu bulunur.
- Hastalığın yerleştiği lenf yumruları büyümüş olup,irili ufaklı kokusuz ve peynirimsi yapıları içerir.
- Lenf yumrularının kesit yüzü yeşilimsi sarı renkte olup,içeriği yapışkan kıvamdadır.
- Buna ilaveten lenf yumrularının kesit yüzü soğana benzer şekilde tabakalı bir görünümdedir.
- Eskimiş lezyonlar kireçlenmeye bağlı olarak kireç harcına benzer
- Ender olarak lezyonlara karaciğer,dalak,meme ve testislerde rastlanır.Mezenterial yumrularda rastlanması çok enderdir.

PURULENT LENFADENİTİS

444

444 Purulent lymphadenitis – lumbar lymph node: swine Section of **443**. The entire parenchyma has been replaced by a purulent greyish-yellow matter, of soft consistency but with no signs of fluidity. This pus was surrounded by a fibrous capsule.

Bacteriology of the pus: This showed *Streptococcus betahaemolyticus*.

Decision: Approval after thermal treatment with elimination of the tumefaction. (See note **439**.)

PURULENT LENFADENİTİS

445

445 Purulent lymphadenitis – popliteal lymph node: sheep Abscess with a fibrous wall 3–4 mm thick, containing greenish pasty pus.

Bacteriology of the pus: This showed *Corynebacterium ovis.*

Decision: Approval, if no other lesions are present, with elimination of the area drained by the affected lymph node.

KAZEÖZ LENFADENİTİS

446

446 Caseous lymphadenitis – lymph node: sheep
Old lesion, with the typical appearance of a sectioned onion due to the action of *Corynebacterium ovis*.

Decision: Approval, if no other lesions are present, with elimination of the area drained by the affected lymph node.

ANTRAKS (ŞARBON)

- Antraks hayvan ve insanların septik karekterli,perakut, akut, sub akutseyirli infeksiyöz bir hastalığı olup,dalağın büyümesi, subku tan ve subseröz bağ dokunun sero-hemorajik infiltrasyonu ile karakterizedir.
- Hastalık tüm kasaplık hayvanlarda gözlenmesine karşın, en fazla koyunda,daha az olarak sığır ve atlarda görülür.
- Evcil kanatlı hayvanlar ile kuşların hastalığa karşı yüksek düzeyde dirençlilik gösterdiği bildirilmiştir.
- Aynı zamanda kontamine hayvan etlerini tüketen aslan,kaplan ve leoparlarda da hastalık bildirilmiş olup, kedi, köpek ve fillerde de hastalığın doğal olarak görülebileceği kabul edilmektedir.

ANTRAKS (ŞARBON)

- **Hastalığın etkeni olan *Bacillus anthracis* gram pozitif, hareketsiz sporlu,4-8 mikron uzunluğunda ve 1-1.5 mikron genişliğin de bir bakteridir.**
- **Etkenler organizmaya sindirim,solunum ve yara yoluyla girer. Deri yolu ile infeksiyon oluşumu daha çok kontamine hayvanlarla temasta bulunan veteriner hekim,mezbaha çalışanı ve kasaplarda görülür.**
- **Antraks kesimi yasak bir hastalık olup,antrakstan şüpheli ve ölmüş hayvanlarda post-mortem muayene ve otopsi yapılmamalıdır.**

ŞARBONDA SEMPTOMATİK GÖRÜNÜM

67

67 Black leg (symptomatic anthrax) – carcase: posterior limb cattle The incision of a subcutaneous swelling and underlying muscles revealed an acute inflammatory reaction with congestion and exudation of serous, bloody fluid. Crepitation of rancid smelling gas was noticed.

Decision: Total condemnation.

ANTE-MORTEM MUAYENE BULGULARI

- **Antraks perakut,akut ve subakut seyirli bir hastalık olup,daha sıklıkla perakut formun görüldüğü koyunlarda kısa zaman içerisinde ölüm şekillendiğinden semptomlar görülmeyebilir.**
- **Sığırlarda akut seyreder ve kısa zamanda ölüm şekillenir.**
- **Hasta hayvanlarda yüksek ateş,kanlı diyare,koyu renkli dışkı, burun,ağız ve vulvadan pıhtılaşmayan siyah ve koyu kırmızı renkte kan akışı tipik bulgulardır.**

POST-MORTEM MUAYENE BULGULARI

- **Antrakstan ölmüş sığırlarda gövde açık pembe veya kırmızı renktedir.**
- **Kalp,karaciğer ve dalak kırmızı renkte ve pişkin bir özellikte olup,bağırsakların muköz membranlarında hemorajik infiltras yonlar bulunur.**
- **Bağırsakların dış yüzü kırmızı mavi renkte ve özellikle jelatini infiltrasyonların bulunduğu yerlerdeki bölge lenf yumruları büyümüş,hemorajik ve ödemlidir.**
- **Gövdede rigor mortis yoktur.Kan koyu kırmızı renktedir ve pıhtılaşmaz.**
- **Hastalığa özgü tipik bulgu dalakta görülür,dalak pulpası koyu kırmızı renkte,yumuşak,çamur kıvamında ve parmakla palpe edildiğinde kapsula kolayca yırtılır.Pulpa dışarıya taşmış bir durumdadır.Dalak normalden 2-6 kat daha büyüktür.Koyunlarda bazen dalakta büyüme olmayabilir.domuz larda boğaz lezyonları daha yaygındır.**

AYIRICI TEŞHİS

- Antraks,sığır pastörellozu,yanıkara,septisemi,piroplazmozis ve leukoz ile karışabilir.
- Piroplazmoziste dalakta büyüme gözlenmesine karşın,dalak pulpası serttir ve kan pıhtılaşır.Buna ilaveten idrar kırmızı kahverengi ve ikter gözlenir.
- Yanıkara hastalığında da dalakta büyüme gözlenmesine karşın, dalak pulpası çamur kıvamında değildir.
- Şüpheli durumlarda yapılacak bakteriyolojik muayene ile kesin teşhis konulur.

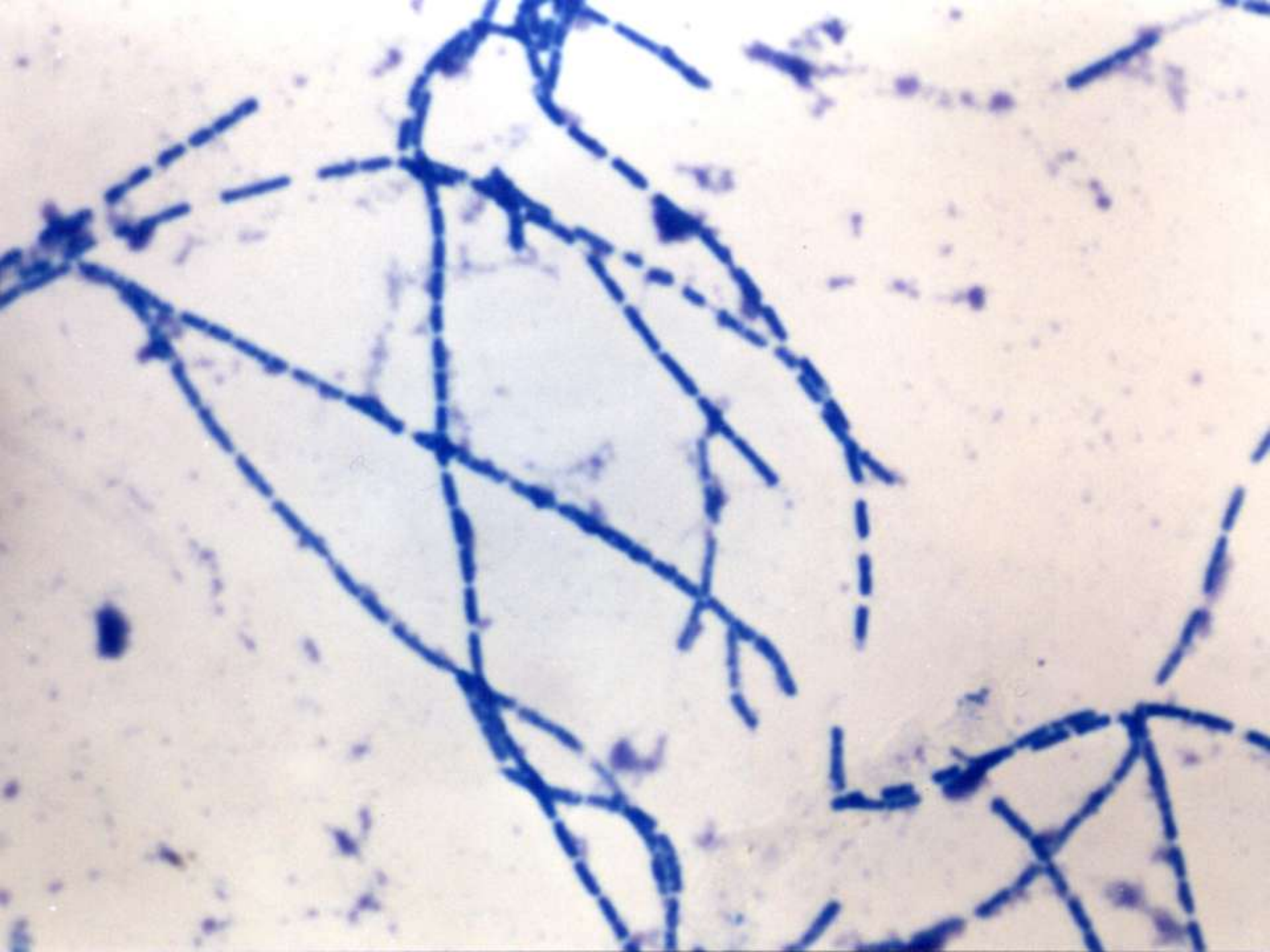

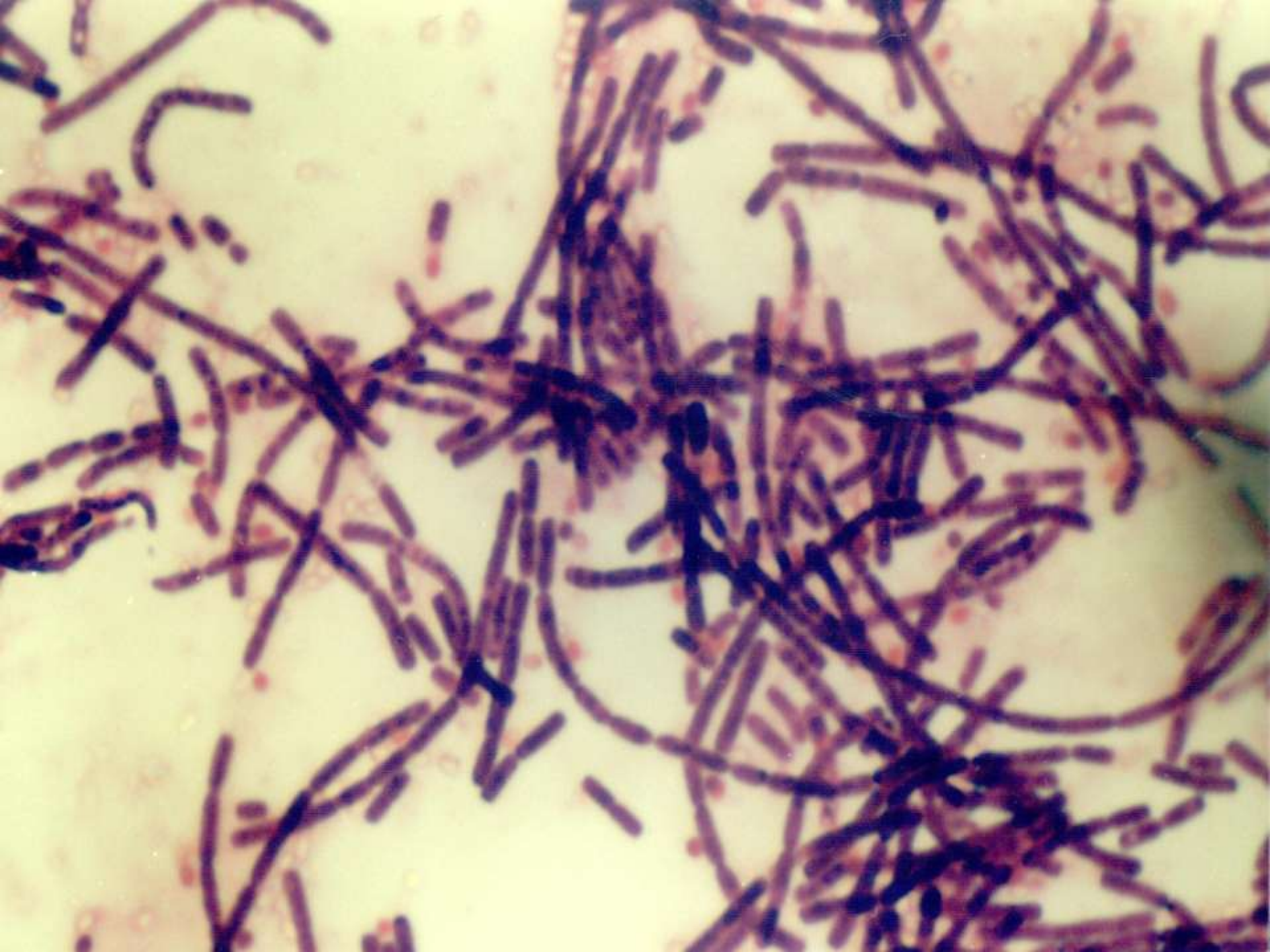

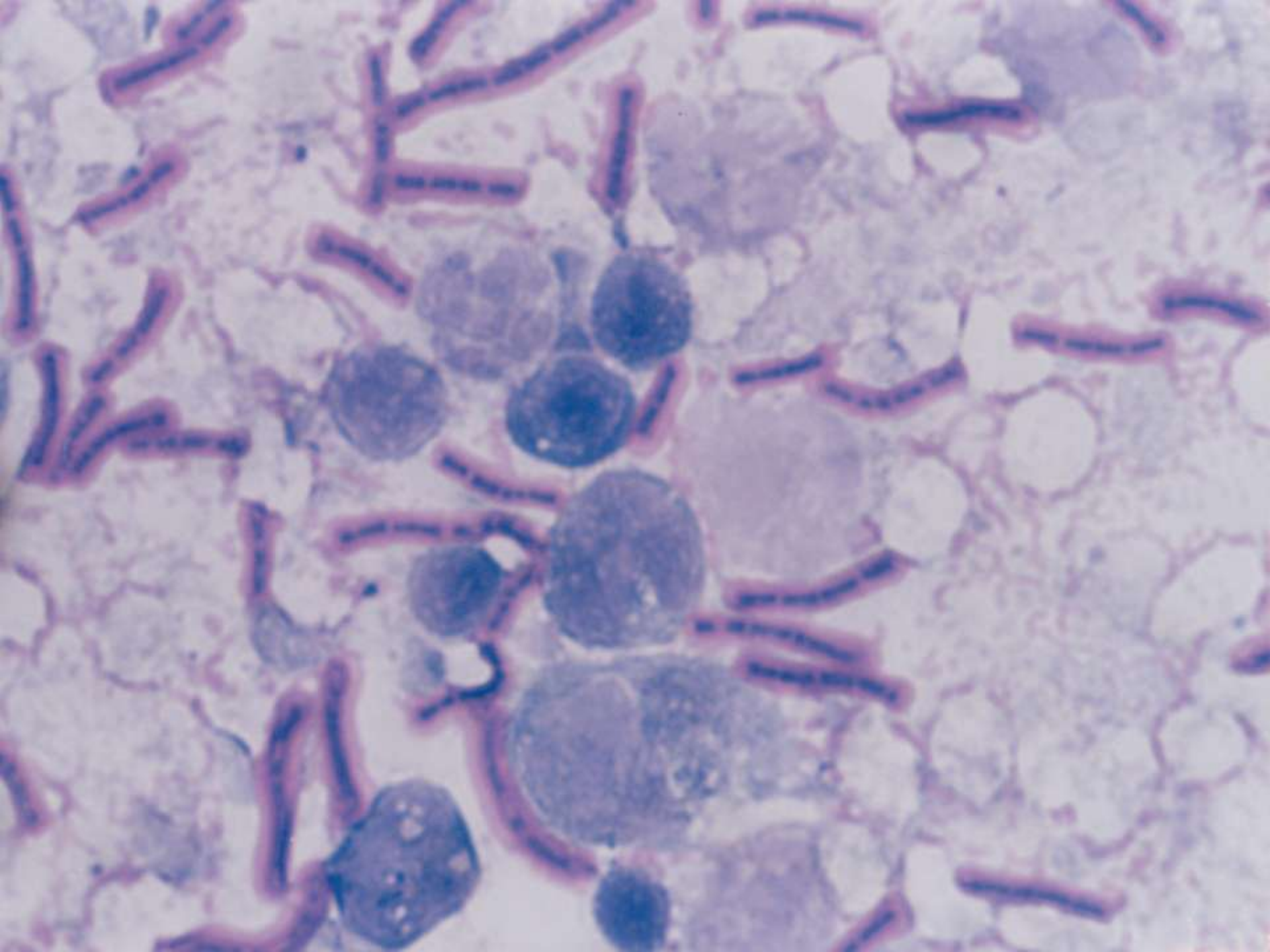

CLOSTRIDIAL HASTALIKLAR

- **Bu hastalıklar toksemi ve yüksek mortalite ile seyreder.**
- **Clostrıdıal hastalıklar *Clostridium* soyu içerisinde yer alan anaerob özellikteki bakterilerin oluşturduğu toksinler tarafından meydana gelir. Hastalık genelde sporadik seyreder ve başlıca 3 ana kategoride toplanır.**
- **1-Etkenin organizmaya (dokuya) girerek orada toksin oluştur ması Ör:Malignant ödem**
- **2-Etkenin bağırsak içerisinde çoğalıp,toksin oluşturması ve bu toksinlerin emilmesi ve kan dolaşımına karışması ile oluşan durum Ör: Enterotoksemi**
- **3-Yem maddeleri içerisinde toksin oluşumu Ör: Botulismus**

TETANOZ

- **Tetanoz başlıca koyunlarda ve atlarda,nadiren doğum sonrası dönemde sığırda ve domuzlarda görülen,istemli kasların spazmı ile karakterize akut seyirli,öldürücü bir hastalıktır.**
- **Hastalığın etkeni *Clostridium tetani* olup,etken Gram pozitif,ana erop,hareketli ve sporlu bir mikroorganizmadır.**
- **Etkenler organizmaya genelde,çeşitli nedenlere bağlı olarak oluşan yaralanmalar sonucu girmekte,ürettikleri toksinler (tetanospaz min,tetanılysin) ile semptomların oluşumuna neden olmaktadırlar.**
- **İnfeksiyonun yeni doğan yavrularda,göbek kordonu yoluyla da ortaya çıktığı bildirilmiştir.**

ANTE-MORTEM MUAYENE BULGULARI

- **Sığırlarda hastalık boyun bölgesinden başlayarak,diğer kas gruplarına doğru yayılan kas spazmları ile karakterizedir.**
- **Hayvanlarda yürüyüş tutuk,eklemler tam hareket edemediğinden adımlar diktir.**
- **Vücut gergin,baş ileri uzanmış halde ve ileri durumlarda çene kilitlenmiş durumdadır.**
- **Koyunlar ise baş tamamen arkada olacak durumda yatar ve ayaklar dışarıdadır.**

POST-MORTEM MUAYENE BULGULARI

- **Hastalığa özgü tipik bulgular bulunmamakla beraber,kanamanın yetersiz olduğu ve kas fibrillerinin anormal derecede yumuşak ve kolay parçalanabilir nitelikte olduğu gözlenir.**
- **Kas tabakalarında oluşan hyalin dejenerasyonuna bağlı olarak, renk gri ve sarımsı veya ileri derecede solgundur.**
- **Buna ilaveten akciğerlerde hiperemi ve ödem, mukozalarda kanamalar, asfeksi bulguları ile kanın kolay pıhtılaşmadığı ve koyu renkte olduğu gözlenir.**

BASİLLER İCTERO HEMOGLOBİNURİ (RED WATER DİSEASE)

- **Basiller iktero hemoglobinuri,sığır ve koyunların akut, toksemik bir hastalığı olup,hemoglobinuri,ateş ve karaciğerde anemik infarkt ile karakterizedir.**
- **Hastalık Türkiye dahil,ABD,Meksika,Yeni Zelanda ve İngiltere gibi ülkelerde görülmektedir.**
- **Etkeni *C.haemolyticum (C.novyi Type D)* olup,toprak ve kemikte uzun süre canlılığını sürdürebilir.**
- **İnfeksiyon muhtemelen kontamine yem ve su tüketiminden kaynaklanmaktadır.**
- **Toksin anaerobik koşullarda ve karaciğerde bir lezyon,yaralan ma v.b olan kısımlarda ürer.**

POST-MORTEM MUAYENE BULGULARI

- Anemi ,sarılık,dehidrasyon ve subkutaneöz jelatinözlü ödem görülür.
- İnce bağırsaklar hemorajik ve kanla doludur.
- Tipik lezyonlar karaciğerde görülür ve anemik infarkt vardır.
- Ayrıca infarkt büyüklüğü 5-20 cm boyutundadır.
- Böbrek koyu renkli olup,peteşial kanamalar bulunur.
- İdrar kesesinde de kanama mevcuttur.

YANIKARA

- **Yanıkara sığır ve koyunların akut seyirli,kaslarda şiddetli yangı,toksemi ve ölüm ile seyreden bir hastalığıdır.**
- **Hastalıkta inkibasyon süresi 2-3 gün arasında değişmekte olup, ölüm oranı %98 düzeyindedir.**
- **Etken *Clostridium chauvoei* olup,sporları çevresel koşullara yüksek dirençlilik gösterir.**
- **Etken virulansını kuru kaslarda ve toprak içersinde 10-12 yıl koruyabilir.**
- **İnsanlar bu hastalığa duyarlı değildir.**
- **Hastalığın koyunlarda her yaşta, sığırlarda ise genelde 6 ay- 3 yaş arasında görüldüğü, buna karşın yaşlı sığırlarda infeksiyona karşı relatif bir bağışıklık oluştuğu bildirilmiştir.**
- **<u>Yanıkara kesimi yasak olan bir hastalıktır.</u>**

ANTE-MORTEM MUAYENE BULGULARI

- **Hastalığın en belirgin semptomu,kas ve bağ dokuda çıtırtılı ve gazlı şişkinliklerin oluşmasıdır.**
- **Şişkinlikler başlangıçta sıcak ve ağrılı olup,en çok göğüs,omuz, ve but bölgesi kaslarında rastlanır.**
- **Şişkinlik gösteren kısımların palpasyonunda krepitasyon sesi duyulur.**

POST-MORTEM MUAYENE BULGULARI

- **Karkaslar kanlı görünümde olup,patolojik bozuklukların görüldüğü kaslarda bozulmuş tereyağ kokusu algılanır.**
- **Deri altı bağ dokusu kırmızı ve jelatini bir infiltrasyonla kaplıdır.**
- **Koyunlarda lezyonlar sığırlardakine benzer.**
- **Ancak şişlikler daha çok çene, dil ve başta görülür. Şişlikler çıtırtılıdır.**

AYIRICI TEŞHİS

- Hastalık diğer akut seyirli klostridial enfeksiyonlar,antraks, basiller iktero hemoglobinuri, laktasyon tetanisi, akut kurşun zehirlenmeleri ile karışır.
- Kesin teşhis hastalıklı bölgelerdeki sızıntılardan yapılan preparat ların, mikroskopik muayenesinde yanıkara basillerinin görülmesi ile yapılır.

BOTULİSMUS

- **Botulismus,*Cl. botulinum*'un farklı suşlarının toksinleri tarafından meydana getirilen,insan,hayvan,kuş ve balıklarda görülen progresif muskuler paraliz ile karakterize bir hastalıktır.**
- **Dekompoze et ve kemik,infeksiyonun hayvanlara bulaşmasındaki asıl kaynağı oluşturur.**
- **Etken toprak ve sebzelerde de olabilir.**
- **Bu kaynaklarda bulunan etken sıcaklık,rutubet gibi uygun koşullarda çoğalma yeteneğine sahiptir.**
- **Hastalıkta inkibasyon periodu 12-24 saattir.**
- **Ancak inkubasyon periyodunun 2 saat-2 hafta arasında değişebile ceği de bildirilmiştir.**

ANTE-MORTEM MUAYENE BULGULARI

- Sığırlarda bazen bulgu görülmemesine karşın,bazı durumlarda inkoordinasyon,paralize olmuş dil ile progresif muskuler paraliz (arkaden öne doğru,baş ve boyun)semptomları gözlenir.
- Koyunlarda ise, seröz nasal akıntı,salivasyon,abdominal respirasyon,koordinasyon bozukluğu ile paraliz ve ölüm görülür.

POST-MORTEM MUAYENE BULGULARI

- **Görülmeyebilir.Kalp,beyin ve sindirim sisteminde hemorajilere rastlanabilir.Midede yabancı materyalin olması botulismus şüphesini uyandırır.**

AYIRICI TEŞHİS

- **Paralitik kuduz,koyunlarda louping ill,hipokalsemi ve ve scrapie ile karışır.**

MALİGNANT ÖDEM (GAZLI GANGREN)

- **Malignant ödem,koyun,keçi,domuz,at ve kanatlıların bakteriyel akut,toksemik bir hastalığıdır.**
- **Hastalık *Cl. septicum* tarafından meydana getirilir. Ancak *Cl. chovuoei, Cl. novyi,Cl. perfringens,Cl. sordelli'*de etken olarak bulunabilmektedir.**
- **Travmalı derin yaralar etkenin gelişmesi için ideal ortamı oluşturur.**

ANTE-MORTEM MUAYENE BULGULARI

- **41-42 Dereceye ulaşan ateş,depresyon,kas tremoru, paraliz ve şişlik görülür.**

POST-MORTEM MUAYENE BULGULARI

- **İnfeksiyonun meydana geldiği bölgedeki deride gangren,fena koku,subkutan ve intra muskuler bağ dokuda jelatinöz eksudat,subserozal hemoraji, vücut boşluklarında seröz sıvı birikimi ile kas doku koyu renkli olup,az miktarda gaz bulunabilir.**

AYIRICI TEŞHİS

- **Karabacak hastalığı ile karışır.**

2000 Yılı içerisinde laboratuvarımıza gönderilen marazi maddelerin muayene sonuçları

	Marazi madde	Müspet	Menfi
Anthrax	30	11	19
Entero-Toxemie	31	-	31
Enf.Nec.Hepatitis	13	3	10
Mastitis	78	68	10
Septisemie	21	13	8
Pasteurellosis	13	4	9
Bakteriyel Pneumoni	27	19	8
Listeriosis	3	-	3

	Marazi madde	Müspet	Menfi
Botilusmus	14	-	14
Yanıkara	1	-	1
Mycoplasma	5	5	-
Moraxella chataralis	3	2	1
Baciller İct.Hemoglobinuri	1	-	1
Enf.Hast.Şüpheli	95	-	95
Muayeneye Uygun Değil	43	-	43